


Uso do ácido hialurônico exógeno no tratamento da condropatia patelar – Ensaio clínico randomizado com acompanhamento de seis meses*

Use of Exogenous Hyaluronic Acid for the Treatment of Patellar Chondropathy – A Six-Month Randomized Controlled Trial

Diego Costa Astur¹ Felipe Berteli Angelini¹ Marcelo Abdulchlek Santos¹
Gustavo Gonçalves Arliani¹ Paulo Santoro Belangero¹ Moisés Cohen¹

¹ Grupo do Joelho, Centro de Traumatologia do Esporte, Departamento de Ortopedia e Traumatologia da Escola Paulista de Medicina, Universidade Federal de São Paulo, São Paulo, Brasil

Endereço para correspondência Diego Costa Astur, MD, PhD, Departamento de Ortopedia e Traumatologia da Escola Paulista de Medicina, Universidade Federal de São Paulo, Rua Estado de Israel 636, Vila Clementino, São Paulo, SP, Brasil (e-mail: mcastur@yahoo.com).

Rev Bras Ortop 2019;54:549–555.

Resumo

Objetivo Avaliar os benefícios clínicos e radiológicos do uso do ácido hialurônico exógeno intra-articular para o tratamento da lesão condral da patela.

Método Ensaio clínico randomizado com 70 pacientes divididos em dois grupos: o de tratamento fisioterápico por 3 meses, e o de tratamento fisioterápico associado à aplicação de 2 ml de ácido hialurônico intra-articular pelo mesmo período, composto por pacientes com dor na região anterior do joelho e lesão de grau II ou III da cartilagem da patela, sem anormalidades ósseas significativas. Foram avaliados os escores funcionais e as características do exame físico e de imagem antes, e após 3 e 6 meses de tratamento.

Resultado A idade média dos pacientes foi de $32 \pm 7,6$ anos. Os pacientes do grupo submetido à aplicação de ácido hialurônico apresentaram melhores escores de Kujala et al e de Lysholm, e menor pontuação de dor após 3 e 6 meses de tratamento quando comparados ao grupo controle. A manobra de Clarke positiva foi menor no grupo em que foi feita a aplicação do ácido, mas não houve diferença na classificação da imagem obtida pela ressonância magnética.

Conclusão Pacientes com condropatia patelar de grau II ou III do joelho tratados com ácido hialurônico e fisioterapia apresentaram menos dor (escala visual analógica, EVA), e melhores resultados funcionais nos questionários de Lysholm e de Kujala et al

Palavras-chave

- ▶ doenças das cartilagens
- ▶ ácido hialurônico
- ▶ condrocitos
- ▶ patela

* Trabalho desenvolvido no Grupo do Joelho, Centro de Traumatologia do Esporte, Departamento de Ortopedia e Traumatologia da Escola Paulista de Medicina, Universidade Federal de São Paulo, São Paulo, Brasil.



após 3 e 6 meses de tratamento quando comparados com os pacientes submetidos apenas à fisioterapia. Além disso, estes pacientes apresentaram manobra de Clarke negativa em maior número após 6 meses de tratamento.

Abstract

Objective To evaluate the clinical and radiological benefits of intra-articular exogenous hyaluronic acid for the treatment of chondral patellar injury.

Method Randomized clinical trial with 70 patients divided into 2 groups: those submitted to physical therapy for 3 months, and those submitted to physical therapy associated with the intra-articular administration of 2 mL of hyaluronic acid for the same period, who had anterior knee pain and patellar cartilage injury of grades II or III with no significant bone abnormalities. The functional scores and the characteristics of the physical and imaging exams were evaluated before and 3 and 6 months after the treatment.

Result The average age of the patients was 32 ± 7.6 years. Patients from the hyaluronic acid group had better Kujala et al and Lysholm scores, and lower pain scores after 3 and 6 months of treatment when compared to the control group. The incidence of positive Clarke maneuver was lower in the treated group, but there was no difference in the magnetic resonance imaging classification.

Conclusion Patients with patellar chondropathy of grades II or III treated with hyaluronic acid and physical therapy had less pain (visual analogue scale, VAS), and better functional results in the Lysholm and Kujala et al questionnaires after 3 and 6 months of treatment compared to patients undergoing physical therapy alone. In addition, the number of cases with a negative Clarke maneuver was larger in the treated group after 6 months of treatment.

Keywords

- ▶ cartilage diseases
- ▶ hyaluronic acid
- ▶ chondrocytes
- ▶ patella

Introdução

A lesão da cartilagem da patela é comum em atletas, principalmente do sexo feminino.¹ Em geral, resulta de uma anatomia óssea anômala entre a patela e a tróclea femoral, ou de um desequilíbrio da musculatura do quadríceps capaz de aumentar a pressão patelofemoral. A repetição anormal do movimento dessa articulação resulta na lesão condral ou osteocondral adjacente.^{2,3}

O sintoma mais comum é a dor na região anterior do joelho, decorrente do processo inflamatório gerado pela lesão cartilaginosa. A reabilitação com fisioterapia auxilia no reequilíbrio da musculatura do quadríceps, mas não consegue minimizar os efeitos localizados da lesão condral.⁴⁻⁷

O ácido hialurônico (AH) age na manutenção da viscoelasticidade e na regulação da osmolaridade da cartilagem, auxilia a síntese de proteoglicanos da matriz extracelular, e atua na melhora da resposta imunológica e inflamatória.⁸⁻¹⁰ Lesões crônicas do joelho podem alterar a homeostase do AH intra-articular, comprometendo a evolução favorável da lesão.¹⁰ A aplicação intra-articular de AH exógeno auxilia na absorção do impacto, na mobilidade articular, na analgesia, e na redução do processo inflamatório.^{11,12} Seu uso no tratamento da osteoartrose leve do joelho já foi descrito na literatura, com benefícios para o paciente.^{8,13-16}

O uso do AH exógeno no tratamento da lesão condral isolada da patela ainda não foi amplamente elucidado. O objetivo do presente estudo é avaliar e comparar os sintomas de dor e a função do joelho antes e após três e seis meses de pacientes submetidos ao tratamento habitual com fisioterapia com aqueles em que foi realizada a aplicação de AH exógeno associada ao mesmo protocolo de reabilitação. A hipótese é a de que o uso intra-articular do AH exógeno pode ser benéfico no tratamento da condropatia patelar sem acometimento do osso subcondral, melhorando os sintomas dolorosos e a função do joelho.

Material e Métodos

Trata-se de um *estudo de intervenção*, um ensaio clínico randomizado e prospectivo, avaliado e aprovado pelo comitê de ética em pesquisa de nossa instituição (CEP 1670/2016).

Um total de 70 pacientes com dor na região anterior do joelho diagnosticados com condropatia patelar participaram deste estudo entre julho de 2016 e julho de 2017. Os critérios de inclusão foram: pacientes entre 18 e 45 anos de idade; praticantes de atividade física pelo menos 3 vezes por semana (*futebol, corrida, academia, voleibol, e basquete*); com dor na região anterior do joelho; com exame físico sugestivo de síndrome patelar dolorosa (manobra de Clarke, e/ou sinal de *Rabot*);¹⁷ com bom alinhamento do joelho (entre -1° e -3° de angulação tibiofemoral);¹⁸ com lesão

de grau II ou III da cartilagem patelar segundo a classificação da International Cartilage Repair Society (ICRS);¹⁹ com tamanho da lesão mensurado menor do que 2 cm²; e que assinaram o termo de consentimento livre e esclarecido. Os critérios de exclusão foram: ângulo do sulco troclear aumentado; desvio patelar aumentado; altura patelar anormal;²⁰ patela dos tipos III e IV segundo a classificação de Wisberg;²¹ hipertrofia acentuada do quadríceps; outras lesões associadas do joelho; cirurgia prévia no mesmo joelho; e doenças autoimunes ou infecciosas.

Os pacientes incluídos no estudo foram submetidos aos exames de radiografia, tomografia computadorizada (TC), e ressonância magnética (RM) do joelho. O tipo, altura, e bácia da patela foram avaliados e mensurados com a realização de radiografias do joelho de incidência anteroposterior (AP), de perfil (P), e axial da patela.²² O alinhamento do joelho foi mensurado por meio de radiografia panorâmica dos membros inferiores. O desvio patelar foi avaliado mediante a mensuração da distância da tuberosidade anterior da tíbia à garganta troclear (TA-GT) no exame de TC (valor normal inferior a 20 mm).²¹ A lesão cartilaginosa foi classificada com o auxílio de imagens da RM: o grau II representa uma lesão anormal envolvendo menos de 50% da espessura da cartilagem, e o grau III representa lesões graves que envolvem mais de 50% da cartilagem, sem acometimento do osso subcondral.¹⁹

Os pacientes foram divididos aleatoriamente em dois grupos, por sorteio com envelopes selados, conforme o tratamento proposto. Os pacientes do grupo 1 foram sub-

metidos à aplicação de 2 ml de AH intra-articular exógeno (Osteonil Plus, TRB Chemedica International, Genebra, Suíça) no joelho acometido, associada ao protocolo de reabilitação por período de 12 semanas. O AH utilizado tinha origem não aviária, com peso molecular intermediário (1-1,8 × 10⁶ Da), composto de 20 mg de hialuronato de sódio (agente viscoelástico), associado a cloreto de sódio (agente ionizante), fosfato de sódio (agente tamponante), manitol (sequestrante), e água. Os pacientes do grupo 2 foram submetidos apenas a fisioterapia pelo mesmo período (► Figura 1).

A aplicação intra-articular da medicação proposta foi realizada no momento da inclusão do paciente no estudo, e a fisioterapia foi iniciada uma semana depois. Os questionários utilizados foram os de Lysholm,²³ de Kujala et al.,²⁴ e escala visual analógica (EVA) da dor no momento da inclusão, e após 3 e 6 meses de tratamento. Além disso, foram avaliadas as mudanças encontradas no exame físico (manobra de Clarke, sinal de Rabot e apreensão) e no exame de imagem (tipo de lesão [RM] e bácia patelar [radiografia axial da patela]) após seis meses de tratamento. O profissional que aplicou o AH (DCA) não teve contato com os pacientes durante a aplicação dos questionários e a realização do exame físico (FBA e MAS).

Aplicação do AH

Utilizou-se o portal artroscópico anterolateral para a aplicação do anestésico (3 ml de lidocaína sem vasoconstritor), seguida do AH (2 ml de Osteonil Plus). O joelho mantinha-se pendente na maca, posicionado em 90 graus de flexão. O

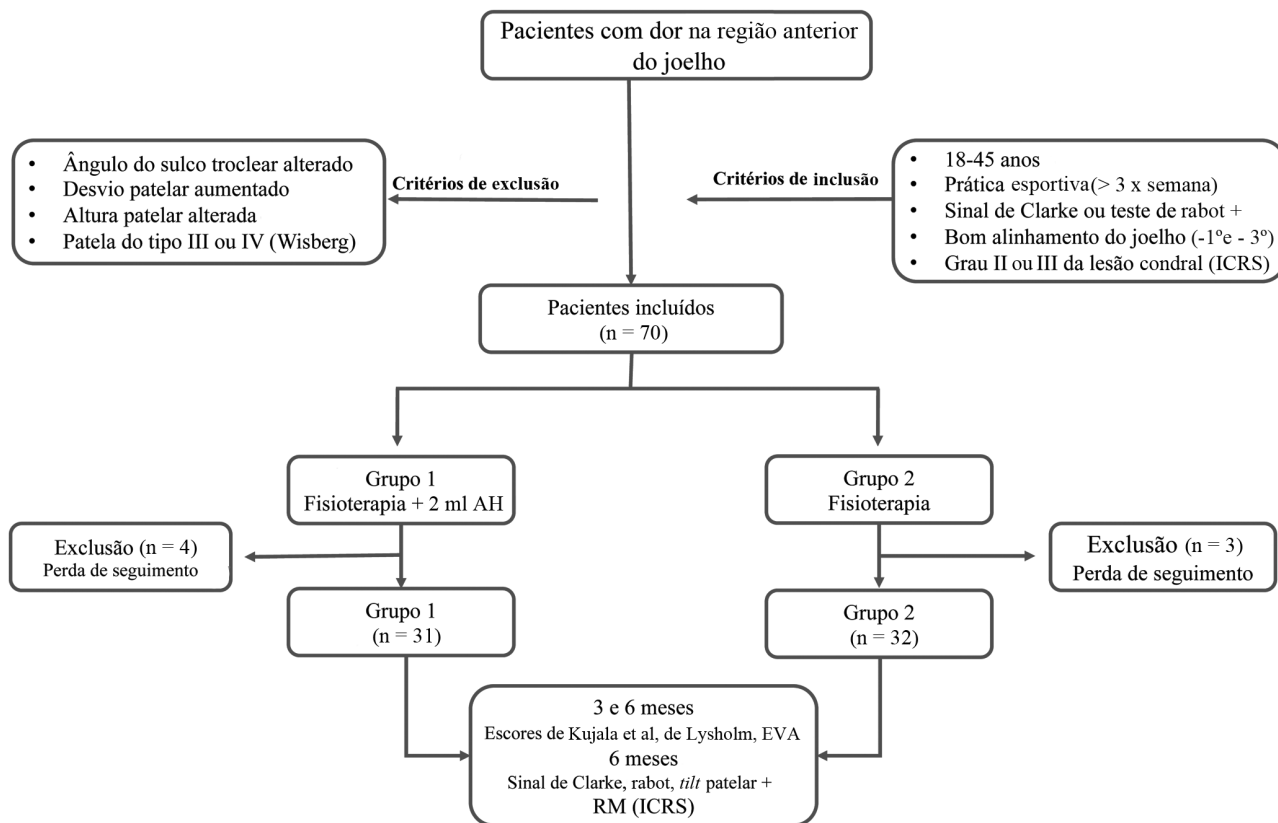


Fig. 1 Fluxograma da inclusão dos pacientes no estudo. Características dos pacientes avaliados e comparação de acordo com os desfechos do tratamento realizado.

paciente era liberado para deambular sem restrições, evitando apenas atividade física por 48 horas. Foi ainda orientado sobre as possíveis complicações, como dor e edema local após a aplicação.

Reabilitação

Foram realizados exercícios de alongamento e fortalecimento, principalmente da musculatura medial do quadríceps e dos rotadores externos do quadril. Além disso, estimulou-se a propriocepção, incluindo exercícios isométricos, concêntricos e excêntricos destes mesmos grupos musculares. O protocolo de reabilitação foi mantido durante os três primeiros meses de tratamento.

Análise Estatística

Foram descritas as características pessoais, clínicas e radiológicas iniciais com o uso de medidas de resumo (média, desvio padrão, mediana, mínimo e máximo) para as variáveis quantitativas, e frequências absolutas e relativas para as variáveis qualitativas. Para avaliar as características radiográficas entre os grupos e os escores dos questionários de Kujala et al, de Lysholm e a EVA, foi utilizado o teste de Mann-Whitney. Para comparar os resultados entre os grupos para as manobras de exame físico, a classificação da imagem de RM, e a presença do *tilt* patelar, foi utilizado o teste do qui-

quadrado. Os testes foram realizados com nível de significância de 5% e intervalo de confiança de 95% (IC95%). A amostra foi calculada para que se atingisse um poder de 80%.

Resultados

A idade média dos pacientes que completaram o estudo foi de 32 ± 7.6 anos (mínima: 18 anos; máxima: 45 anos). Um total de sete pacientes deixaram de seguir o tratamento, ou não foram mais localizados. Não houve diferença significativa entre os grupos com relação a idade, sexo, lado acometido, e *localização da lesão* ($p > 0.05$). As características dos pacientes podem ser observadas na **Tabela 1**.

Houve melhora significativa da dor (EVA), dos escores de Lysholm, e de Kujala et al ao comparar o início, e os períodos de três e seis meses de tratamento para os dois grupos ($p < 0.05$). Houve ainda diminuição da dor, e um aumento dos escores de Lysholm e de Kujala et al que foi significativamente maior entre os pacientes submetidos à aplicação do AH, quando comparado ao grupo controle após 3 e 6 meses de tratamento ($p < 0.05$; **Tabela 2**)

Após seis meses de tratamento, o número de pacientes com manobra de Clarke positiva foi significativamente menor no grupo submetido à aplicação de AH intra-articular ($p = 0.02$). Não houve diferença entre os grupos para a ocorrência do sinal

Tabela 1 Dados dos pacientes^a

	Grupo 1 (n = 31)	Grupo 2 (n = 32)	Valor de p
Idade, média \pm desvio padrão (mínimo-máximo)	30,8 \pm 5,9 (18-45)	33,2 \pm 7,15 (18-45)	0,22
Sexo, n (%)			
Feminino	15 (48,4)	17 (53,1)	0,72
Masculino	16 (51,6)	15 (46,9)	
Lado, n (%)			
Direito	16 (51,6)	16 (50)	0,89
Esquerdo	15 (48,4)	16 (50)	
Ângulo do sulco troclear ($^{\circ}$), média \pm desvio padrão (mínimo-máximo)	132,1 \pm 7,5 (119-147)	131 \pm 9,5 (110-147)	0,77
Altura patelar (Caton-Deschamps), média \pm desvio padrão (mínimo-máximo)	1,09 \pm 0,12 (0,9-1,2)	1,08 \pm 0,12 (0,9-1,2)	0,72
Tipo de patela (Wiberg), n (%)			
I	4 (12,9)	8 (25)	0,18
II	27 (87,1)	24 (75)	
Alinhamento, média \pm desvio padrão	0,34 \pm 0,12	1,2 \pm 0,08	0,22
TA-GT média \pm desvio padrão (mínimo-máximo)	15,8 \pm 2,2 (12-19)	15,4 \pm 2,3 (12-19)	0,5
Local da lesão, n (%)			
Faceta lateral	16 (51,6)	16 (50)	0,89
Faceta medial	15 (48,4)	16 (50)	

Abreviatura: TAGT, distância da tuberosidade anterior da tíbia à garganta troclear.

Notas: ^aValores apresentados como n (%) ou média \pm desvio padrão; [†]teste de Mann-Whitney; ^{*}teste do qui-quadrado.

Tabela 2 Questionários de Kujala et al, de Lysholm, e EVA^a

	Grupo 1 (n = 31)	Grupo 2 (n = 32)	Valor de p
Kujala et al			
Antes	66,5 ± 19 (23-94)	64,3 ± 15,3 (25-90)	0,43
3 meses	79,3 ± 13 (42-100)	69,2 ± 11,5 (40-90)	0,001
6 meses	79,7 ± 15 (43-100)	71,3 ± 10,8 (50-91)	0,01
Lysholm			
Antes	72,6 ± 18,1 (25-90)	70,8 ± 17,9 (30-92)	0,75
3 meses	82,6 ± 14,7 (36-100)	74,3 ± 15,3 (43-93)	0,02
6 meses	81,5 ± 16,7 (41-100)	75,9 ± 12,7 (47-95)	0,02
EVA			
Antes	5,3 ± 2,1 (2-9)	5,9 ± 1,8 (2-8)	0,31
3 meses	2,8 ± 2,3 (0-7)	3,8 ± 1,3 (2-6)	0,02
6 meses	2,7 ± 2,1 (0-8)	3,5 ± 0,9 (2-6)	0,01

Abreviatura: Eva, escala visual analógica.

Notas: ^aValores apresentados como n (%) ou média ± desvio padrão; teste de Mann-Whitney; teste do Qui-quadrado.

de *Rabot* e para o *tilt* patelar na incidência radiográfica de Merchant após este período. ($p > 0,05$). Não houve diferença entre os grupos para o tipo de lesão visualizado na RM de acordo com a classificação da ICRS (► **Tabela 3**).

Discussão

O tratamento da lesão condral de graus II e III da patela com o uso do AH intra-articular exógeno associado a reabilitação fisioterápica apresentou melhores resultados para dor e

função do joelho, quando comparado aos pacientes submetidos apenas ao tratamento fisioterápico, após três e seis meses do diagnóstico. Enquanto o tratamento fisioterápico auxilia na correção do posicionamento anormal da patela durante o movimento articular, estimulando a musculatura do quadríceps e os rotadores externos do quadril, a medicação auxilia no rearranjo da homeostase do ambiente articular, favorecendo uma diminuição do processo inflamatório local, e uma melhor absorção e mobilidade da cartilagem da patela junto ao fêmur.²⁵

Tabela 3 Teste de Clarke, sinal de Rabot, *tilt* patelar, e classificação da ICRS para lesões condrais

	Antes do tratamento			6 meses de tratamento		
	Grupo 1	Grupo 2	Valor de p	Grupo 1	Grupo 2	Valor de p
Teste de Clarke, n (%)						
Negativo	2 (6,5)	3 (9,3)	0,66	19 (61,3)	10 (31,3)	0,02
Positivo	29 (93,5)	29 (90,7)		12 (38,7)	22 (68,7)	
Sinal de Rabot, n (%)						
Negativo	7 (22,6)	12 (37,5)	0,16	22 (71)	17 (53,1)	0,14
Positivo	24 (77,4)	19 (62,5)		9 (29)	15 (46,9)	
<i>Tilt</i> axial da patela, n (%)						
Negativo	0 (0)	0 (0)		18 (58,1)	20 (62,5)	0,7
Positivo	31 (100)	32 (100)		13 (41,9)	12 (31,5)	
Classificação ICRS (RM)						
I	0 (0)	0 (0)	0,68	2 (6,5)	2 (6,2)	0,53
II	12 (38,7)	14 (43,8)		10 (32,3)	14 (43,8)	
III	19 (61,3)	18 (56,2)		17 (54,7)	12 (37,5)	
IV	0 (0)	0 (0)		2 (6,5)	4 (12,5)	

Abreviaturas: ICRS, International Cartilage Repair Society; RM, ressonância magnética.

Notas: ^aValores apresentados como n (%); teste do qui-quadrado.

Wobig et al¹⁵ avaliaram os efeitos do uso do AH em 110 pacientes com osteoartrose do joelho, com melhora considerável da dor e das atividades do dia a dia entre 10 e 24 semanas.¹⁵ Avaliando apenas pacientes com osteoartrose da articulação patelofemoral (OAPF), Clarke et al²⁶ obtiveram melhora da dor dos pacientes entre 4 e 26 semanas após a aplicação intra-articular de AH. Entretanto, 18.6% dos casos apresentaram algum tipo de reação adversa.²⁶ Fosco e Dagher²⁷ também avaliaram pacientes com OAPF, obtendo melhora da dor (EVA) e dos escores de Kujala et al em 28 joelhos submetidos ao *release* lateral da patela associado a viscosuplementação do joelho com AH. Uma revisão sistemática²⁸ envolvendo 44 estudos com pacientes com OAPF também encontrou resultados favoráveis para o controle da dor em curto período de tempo com a utilização de AH intra-articular.²⁸

Porém, poucos estudos avaliam os efeitos desse tratamento em lesões isoladas da cartilagem da patela, como a condropatia patelar, por exemplo.^{16,29} Associar o tratamento fisioterápico habitual à aplicação intra-articular de AH teve como objetivo proteger e restabelecer um equilíbrio da homeostase na lesão já existente, não necessariamente esperando a remissão da lesão, mas auxiliando na remissão dos sintomas.²⁷ Bellamy et al¹⁶ concluíram, em revisão sistemática envolvendo 76 estudos, que os efeitos benéficos de melhora da dor (24-54%) e da função (9-32%) do joelho tratado com viscosuplementação ocorreram em média entre 5 e 13 semanas, com durabilidade superior ao corticoide. Comparando com os resultados obtidos em nosso estudo, podemos concluir que, em muitos casos, o efeito do uso da medicação ocorre em período superior ao avaliado. Wenz et al²⁹ avaliaram o efeito do AH em condropatia patelar de cachorros, com diminuição do processo degenerativo da cartilagem.

Sabe-se ainda que o exame físico da condropatia patelar é bastante sensível, mas pouco específico.³⁰ No presente estudo, foi avaliada a relação da positividade das manobras de Clarke, da apreensão, e do sinal de Rabot antes e após seis meses de tratamento. Não houve diferença entre os grupos para os sinais de Rabot e a apreensão ($p > 0,05$). Porém, foi significativa a diferença da positividade do teste de Clarke antes e depois do tratamento ($p = 0,02$). Considerando o efeito anti-inflamatório e de lubrificação do AH intra-articular, pode-se dizer que a sensibilidade dolorosa dos pacientes submetidos à aplicação da medicação foi menor.

A capacidade de cicatrização da cartilagem lesada é sabidamente pequena.³⁰ A vascularização pobre associada à baixa adesão do condrócito minimiza a chance de uma lesão já consolidada se apresentar totalmente curada. O objetivo da aplicação de AH não é promover a cura, mas melhorar as condições para a diferenciação celular e o controle do processo inflamatório local. Mesmo assim, o presente estudo comparou as características da imagem da lesão na RM antes, e após seis meses de tratamento nos dois grupos. Não houve diferença no grau da lesão antes e após o tratamento dos pacientes dos dois grupos, assim como não houve diferença após o tratamento entre os grupos ($p > 0,05$). Entretanto, Magarelli et al³¹ observaram uma

melhora do aspecto da lesão na RM após três e seis meses de tratamento. Independente do aspecto da lesão no exame de imagem, sabe-se que as melhoras clínicas desse tipo de lesão não são necessariamente proporcionais à melhora da imagem da lesão na RM.

Por fim, vale ressaltar as limitações deste estudo: trata-se de um acompanhamento curto, de apenas seis meses após a inclusão no estudo. Entretanto, julgamos este o período mais adequado, pois, na prática clínica, o paciente costuma completar todo o protocolo de reabilitação e retorno à atividade física em período inferior a esse. Entretanto, com apenas seis meses de seguimento, os resultados se mostraram bastante satisfatórios para avaliar a melhora da sintomatologia do paciente, o que encorajou os autores a divulgar os resultados obtidos. A avaliação da imagem da cartilagem no exame de RM foi realizada com apenas seis meses, e é sabido que este período é muito curto para que alterações sejam observadas. *O grupo controle foi tratado apenas com fisioterapia, não sendo feita a aplicação de solução salina (placebo) para minimizar o viés da aplicação do produto. Além disso, o estudo avaliou os efeitos de apenas um produto comercial de aplicação intra-articular de AH. Encorajamos a realização de novos estudos com outras marcas disponíveis, ou estudos comparando os benefícios entre elas.* Por fim, trata-se de uma patologia complexa com muitas possíveis alterações entre os pacientes que apresentam os mesmos sintomas. Tentamos homogeneizar ao máximo a amostra avaliada.

Conclusão

Quando comparados com os pacientes submetidos apenas ao tratamento fisioterápico, aqueles com condropatia patelar de graus II ou III do joelho tratados com AH e fisioterapia apresentaram melhora da dor e dos escores funcionais dos questionários de Lysholm e de Kujala et al, após 3 e 6 meses de tratamento. Além disso, ao usar o AH, a manobra de Clarke foi negativa para um número maior de pacientes após 6 meses de tratamento.

Conflito de Interesses

Os autores declaram não haver conflitos de interesse.

Agradecimentos

Os autores gostariam de agradecer à TRB Pharma pela doação das ampolas de ácido hialurônico (Osteonil Plus), propiciando a realização do estudo, sem que houvesse nenhuma intervenção ou influência nos resultados obtidos.

Referências

- 1 Heintjes E, Berger M, Bierma-Zeinstra S, Bernsen R, Verhaar J, Koes B. Exercise therapy for patellofemoral pain syndrome. Hoboken, NJ: John Wiley & Sons; 2005
- 2 Collins NJ, Bierma-Zeinstra SM, Crossley KM, van Linschoten RL, Vicenzino B, van Middelkoop M. Prognostic factors for patellofemoral pain: a multicentre observational analysis. *Br J Sports Med* 2013;47(04):227-233
- 3 Lankhorst NE, van Middelkoop M, Crossley KM, et al. Factors that predict a poor outcome 5-8 years after the diagnosis of

- patellofemoral pain: a multicentre observational analysis. *Br J Sports Med* 2016;50(14):881–886
- 4 Loudon JK, Gajewski B, Goist-Foley HL, Loudon KL. The effectiveness of exercise in treating patellofemoral-pain syndrome. *J Sport Rehabil* 2004;13:323–342
 - 5 Irrgang JJ, Anderson AF, Boland AL, et al. Development and validation of the international knee documentation committee subjective knee form. *Am J Sports Med* 2001;29(05):600–613
 - 6 Coppack RJ, Etherington J, Wills AK. The effects of exercise for the prevention of overuse anterior knee pain: a randomized controlled trial. *Am J Sports Med* 2011;39(05):940–948
 - 7 Barton CJ, Lack S, Hemmings S, Tufail S, Morrissey D. The 'Best Practice Guide to Conservative Management of Patellofemoral Pain': incorporating level 1 evidence with expert clinical reasoning. *Br J Sports Med* 2015;49(14):923–934
 - 8 Plánka L, Starý D, Srnec R, Necas A, Gál P. [New options for management of posttraumatic articular cartilage defects]. *Rozhl Chir* 2008;87(01):42–45
 - 9 Richette P, Chevalier X, Ea HK, et al. Hyaluronan for knee osteoarthritis: an updated meta-analysis of trials with low risk of bias. *RMD Open* 2015;1(01):e000071
 - 10 Mathieu P, Conrozier T, Vignon E, Rozand Y, Rinaudo M. Rheologic behavior of osteoarthritic synovial fluid after addition of hyaluronic acid: a pilot study. *Clin Orthop Relat Res* 2009;467(11):3002–3009
 - 11 van der Heijden RA, Lankhorst NE, van Linschoten R, Bierma-Zeinstra SM, van Middelkoop M. Exercise for treating patellofemoral pain syndrome. *Cochrane Database Syst Rev* 2015;1:CD010387
 - 12 Lisignoli G, Grassi F, Zini N, et al. Anti-Fas-induced apoptosis in chondrocytes reduced by hyaluronan: evidence for CD44 and CD54 (intercellular adhesion molecule 1) involvement. *Arthritis Rheum* 2001;44(08):1800–1807
 - 13 McAlindon TE, Bannuru RR, Sullivan MC, et al. OARSI guidelines for the non-surgical management of knee osteoarthritis. *Osteoarthritis Cartilage* 2014;22(03):363–388
 - 14 Kim SE, Lee JY, Shim KS, et al. Attenuation of inflammation and cartilage degradation by sulfasalazine-containing hyaluronic acid on osteoarthritis rat model. *Int J Biol Macromol* 2018;114:341–348
 - 15 Wobig M, Dickhut A, Maier R, Vetter G. Viscosupplementation with hylan G-F 20: a 26-week controlled trial of efficacy and safety in the osteoarthritic knee. *Clin Ther* 1998;20(03):410–423
 - 16 Bellamy N, Campbell J, Robinson V, Gee T, Bourne R, Wells G. Viscosupplementation for the treatment of osteoarthritis of the knee. *Cochrane Database Syst Rev* 2006;(02):CD005321
 - 17 Doberstein ST, Romeyn RL, Reineke DM. The diagnostic value of the Clarke sign in assessing chondromalacia patella. *J Athl Train* 2008;43(02):190–196
 - 18 Nakayama H, Iseki T, Kanto R, et al. Physiologic knee joint alignment and orientation can be restored by the minimally invasive double level osteotomy for osteoarthritic knees with severe varus deformity. *Knee Surg Sports Traumatol Arthrosc* 2018;•••. . Doi: 10.1007/s00167-018-5103-3
 - 19 International Cartilage Repair Society Clinical Cartilage Injury Evaluation System. Available from: www.cartilage.org/society/publications/icrs-score
 - 20 Gracitelli GC, Pierami R, Tonelli TA, et al. Assessment of patellar height measurement methods from digital radiography. *Rev Bras Ortop* 2015;47(02):210–213
 - 21 Schueda MA, Astur DC, Bier RS, Bier DS, Astur N, Cohen M. Use of computed tomography to determine the risk of patellar dislocation in 921 patients with patellar instability. *Open Access J Sports Med* 2015;6:55–62
 - 22 Bhattacharya R, Kumar V, Safawi E, Finn P, Hui AC. The knee skyline radiograph: its usefulness in the diagnosis of patellofemoral osteoarthritis. *Int Orthop* 2007;31(02):247–252
 - 23 E Albuquerque RP, Giordano V, Calixto A, et al. Analysis on the modified lysholm functional protocol among patients with normal knees. *Rev Bras Ortop* 2015;46(06):668–674
 - 24 Kujala UM, Jaakkola LH, Koskinen SK, Taimela S, Hurme M, Nelimarkka O. Scoring of patellofemoral disorders. *Arthroscopy* 1993;9(02):159–163
 - 25 He WW, Kuang MJ, Zhao J, et al. Efficacy and safety of intraarticular hyaluronic acid and corticosteroid for knee osteoarthritis: A meta-analysis. *Int J Surg* 2017;39:95–103
 - 26 Clarke S, Lock V, Duddy J, Sharif M, Newman JH, Kirwan JR. Intra-articular hylan G-F 20 (Synvisc) in the management of patellofemoral osteoarthritis of the knee (POAK). *Knee* 2005;12(01):57–62
 - 27 Fosco M, Dagher E. Proposal of a therapeutic protocol for selected patients with patellofemoral knee osteoarthritis: arthroscopic lateral retinacular release followed by viscosupplementation. *Musculoskelet Surg* 2016;100(03):171–178
 - 28 van Jonbergen HP, Poolman RW, van Kampen A. Isolated patellofemoral osteoarthritis. *Acta Orthop* 2010;81(02):199–205
 - 29 Wenz W, Graf J, Brocai DR, et al. [Effectiveness of intra-articular application of hyaluronic acid on early forms of femoropatellar arthrosis—an experimental study in dogs]. *Z Orthop Ihre Grenzgeb* 1998;136(04):298–303
 - 30 Kon E, Filardo G, Gobbi A, et al. Long-term Results After Hyaluronan-based MACT for the Treatment of Cartilage Lesions of the Patellofemoral Joint. *Am J Sports Med* 2016;44(03):602–608
 - 31 Magarelli N, Palmieri D, Ottaviano L, et al. Evaluation of magnetic resonance signal modification induced by hyaluronic acid therapy in chondromalacia patellae: a preliminary study. *J Biol Regul Homeost Agents* 2008;22(04):247–252